

SANIDAD **TECNICAS** **DE REVISACION** **DEL CARNERO**



CARLOS A. ROBLES

Médico veterinario - Unidad regional de Investigaciones en
Sanidad Animal (U.R.I.S.A.) INTA - EEA BARILOCHE - C.C. 277

INTRODUCCION

La sanidad del carnero es un tema de particular importancia en el manejo de nuestras majadas, cuyo efecto negativo fundamental se visualiza en los bajos porcentajes de parición y señalada.

Además de las enfermedades comunes a que están expuestos los lanares en general, cuales son Sarna, Ectima contagioso, Enterotoxemia, Mancha, Gangrena gaseosa, Gastroenteritis parasitarias, Fasciolosis, etc., el carnero se ve atacado por enfermedades que afectan su aparato reproductor, convirtiéndolo en un animal subfétil, infértil o agente contaminante, transmisor de enfermedades a animales sanos.

Si tomamos en cuenta el número de hembras que pueden ser servidas por cada carnero, un efecto sanitario adverso en la capacidad reproductiva del macho, se multiplicará notablemente en la majada.

Un carnero infértil, no sólo que no va a preñar ovejas durante el servicio, sino que va a demandar al igual que un animal sano, algunos gastos, cuales son gastos de compra (precio + transporte), cuidados sanitarios (vacunaciones + calcificantes + vitamínicos + desparasitaciones + baños antisépticos), alimentación, suplementación en invierno, etc.

De lo expuesto surge la conveniencia de contratar y manejar adecuadamente la sanidad del carnero, a fin de evitar mantener animales inservibles en el campo, que pueden transmitir enfermedades a otros carneros y hembra; y que al servicio no van a trabajar.

TAREAS DE CUIDADO SANITARIO

Lo ideal es controlar los carneros dos (2) veces al año.

A. La primera oportunidad es unos 45-60 días antes del servicio, cuando deberán revisarse clínicamente todos los carneros entren o no a servicio, extraer sangre si fuera necesario detectar la presencia de alguna enfermedad infecciosa, como es la Brucelosis, Leptospirosis etc., y en algunos casos extraer semen.

De esta manera habrá tiempo suficiente para realizar los análisis que sean necesarios, poder evaluar los resultados de campo y laboratorio,

eliminar los animales no deseables o con problemas y poder comprar o buscar entre los propios carneros de reemplazo.

B. La segunda oportunidad es a los 45 -60. días de finalizado el servicio. En esta fecha, se revisan clínicamente todos los animales, se boquea y se determina condición corporal, para descartar animales que no van a ser aptos para un servicio siguiente y si fuera necesario, por sospecharse la presencia de alguna enfermedad, se extrae sangre y semen.

OBJETIVO DE LAS REVISACIONES

La revisión Pre-servicio, tiene como objetivo fundamental mandar carneros en buen estado de salud, fuertes y fértiles, en las proporciones adecuadas al servicio. La revisión Post-servicio, tiene como objetivo no retener en el campo hasta el próximo servicio, animales que no van a servir para cumplir con la función del servicio, que van a seguir generando gastos y que pueden contaminar a otros animales.

TECNICA DE REVISACION DEL CARNERO

REVISACION CLINICA

Una correcta revisión de un carnero, comienza con una buena posición del carnero y del operador.

El animal debe colocarse sentado sobre sus cuartos posteriores, erguido y con la cabeza levemente levantada para tener un fácil acceso a la zona del cuello y parotídea. (Fig. 1).

Fig. 1: Posición del carnero y del operador que sujeta al animal.



Se comienza con una vista general del animal, para detectar algún defecto corporal muy llamativo, ver estado de las pezuñas, y tomar al mismo tiempo el número de caravana o tatuaje.

Se le abre la boca (boqueo) para ver el estado de la dentadura y en base a la misma definir la edad del individuo, y si hay defectos de dentición y/o malformaciones de la boca. (Fig.2).

El número de la caravana y edad se registran en planilla. Seguidamente se revisan ganglios de la cabeza, cuello, miembros anteriores, miembros posteriores y genitales. Comenzando de arriba hacia abajo, palpamos los ganglios sub-maxilares y parotídeos (Fig. 3), pre-escapulares (Fig. 4), precurales o pre-femorales (Fig. 5), inguinales y poplíteos.

La tarea consiste en observar alteraciones de los mismos y que pueden consistir en aumento de tamaño, aumento de consistencia, aumento de temperatura, etc. Las alteraciones halladas se describen y se anotan en planilla, y en los casos de aumento de tamaño, dando la medida aproximada en cm. del tamaño del ganglio.

Seguidamente se toma con ambas manos la bolsa escrotal y con un suave movimiento de tracción hacia afuera, se trata de bajar los testículos desde la zona inguinal, hasta tenerlos totalmente dentro de la bolsa escrotal. (Fig.6).

Fig. 2: Revisación de boca y ganglios de la cabeza.

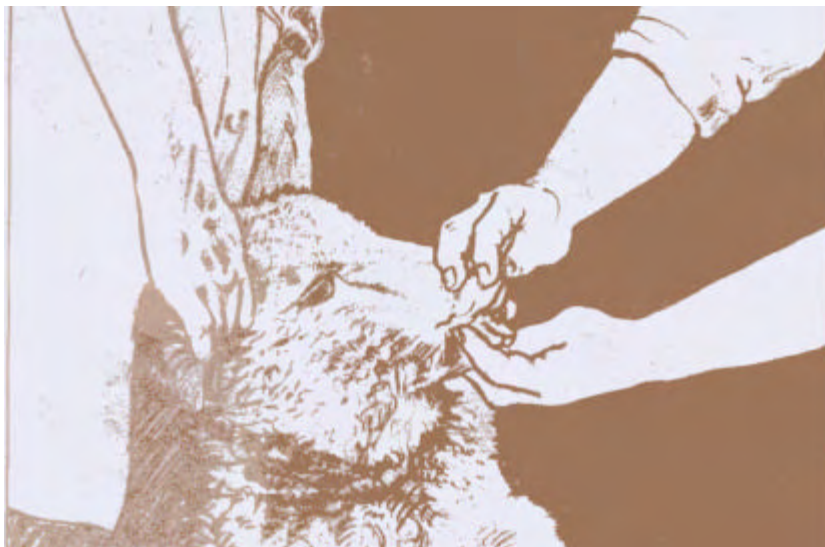

Fig. 3: Palpación de ganglios parotídeos y submaxilares.

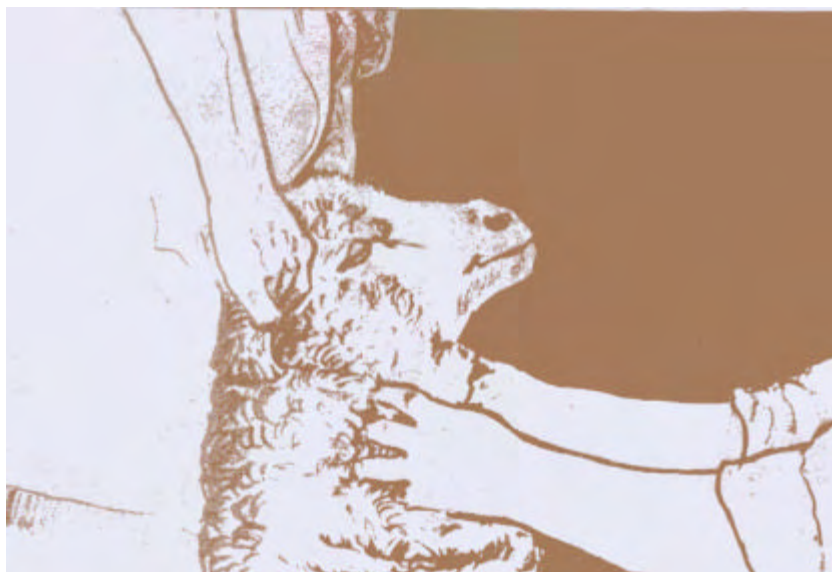



Fig. 4: Palpación de ganglios prescapulares.



Fig. 5: Palpación de ganglios precrurales.

Fig. 6: Revisación de bolsa escrotal y deslizamiento de testículos.

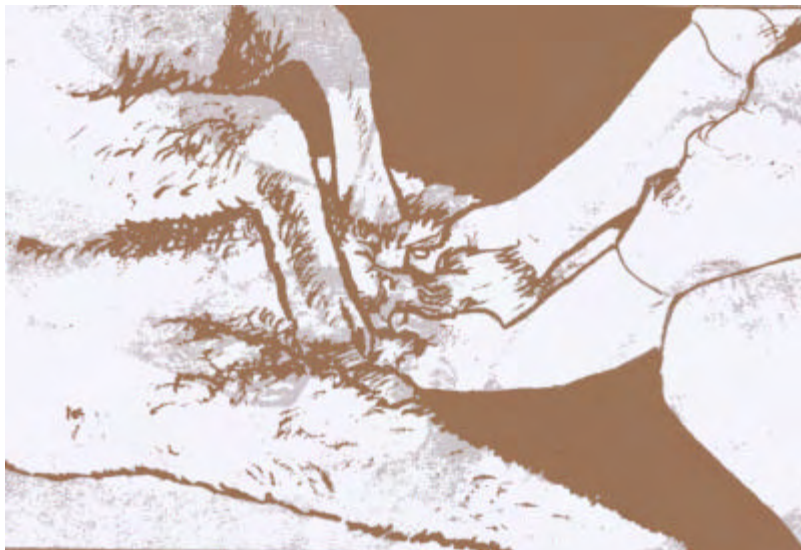
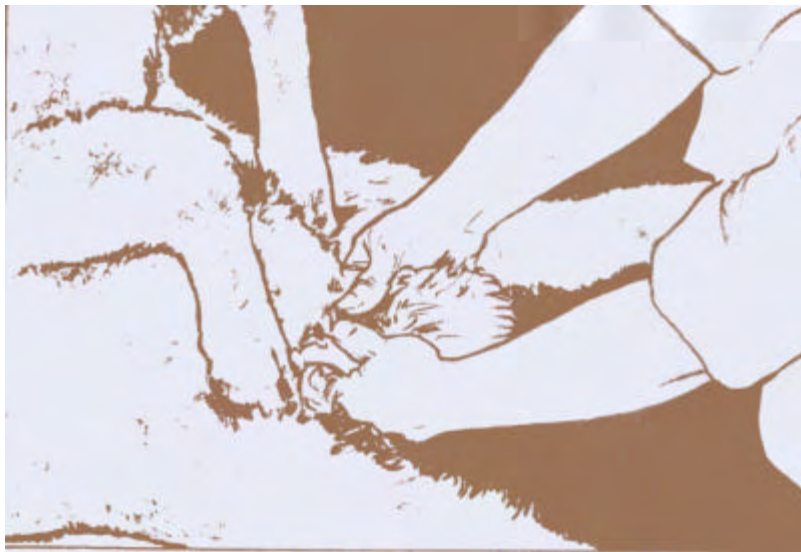
Fig. 7: Palpación de testículos y epidídimos.



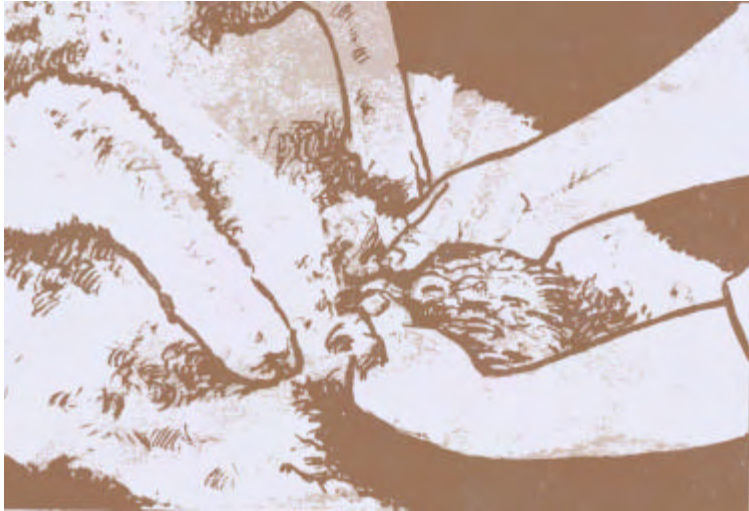

Fig. 8: Revisación del pene y prepucio.

Se palpan detenidamente y simultáneamente ambos testículos con ambas manos, a fin de ir comparándolos permanentemente en los diferentes aspectos de la evaluación. (Fig.7).

Debe tomarse en cuenta:

El tamaño testicular y epididimario.

El tono o turgencia del tejido testicular.

La elasticidad del mismo.

La temperatura.

El libre desplazamiento de los testículos dentro del escroto.

De hallarse alguna lesión o rareza en alguno de los testículos, pasamos a revisarlo detenidamente con ambas manos a éste solo.

Continuamos con la revisión de los epidídimos, palpando en su recorrido primero las cabezas, luego cuerpos y finalmente colas, en busca de endurecimientos, aumento de tamaño, cambios significativos en la consistencia o ubicación, adherencias, etc.

Finalmente palpamos hacia arriba, recorriendo el cordón espermático en busca de lesiones del mismo.

Se extrae luego el pene de la cavidad prepucial para revisar y detectar la posible presencia de úlceras en la mucosa, estado del apéndice vermicular, u otras patologías de importancia. Se aprovecha la oportunidad para evaluar el grado de desplazamiento del pene hacia fuera y hacia adentro de la cavidad prepucial. (Fig.8).

Completados los pasos descriptos, se determina el destino del carnero, respecto de si entrará a servicio o si debe ser descartado de la majada, ya sea por tener algún defecto que disminuya su capacidad reproductiva, o se sospeche de la presencia de una enfermedad que/aparte de disminuirlo reproductivamente, pueda contagiarse a otros carneros y a hembras que monte.

CRITERIOS GENERALES DE DESCARTE

CARNEROS DE MAJADA GENERAL

Se deben descartar:

1- Carneros que a la palpación presenten lesiones o defectos en testículos, epidídimos y/o pene.

2- Carneros que presenten defectos en la boca, mandíbulas, o que ya no tengan suficiente diente como para un servicio más.

3 -Carneros con los ganglios muy tomados, sobre todo los precurales o inguinales.

4- Todos los carneros que resultaran positivos a los análisis de semen o sangre respecto a cualquier enfermedad que afecte al aparato reproductivo.

CARNEROS DE CABAÑA

Los criterios son básicamente los mismos, aunque en carneros de gran valor genético, se justifica intentar tratamientos medicamentosos y/o quirúrgicos.

Es recomendable controlar post-tratamiento a los animales sometidos al mismo, a fin de constatar su curación y/o la desaparición de los síntomas y lesiones.

APENDICE I

REVISIÓN DE LA ANATOMÍA DEL APARATO REPRODUCTOR DEL CARNERO

a) Escroto

Saco de forma ovoidea, que contiene en su interior los testículos, epidídimos, conducto deferente y cordón espermático.

Tiene un cuello bien marcado. La piel que lo contiene está cubierta de lana, salvo en la parte inferior, donde suele ser rugosa y sin lana o pelos.

b) Testículo

La forma es la de un ovoide, dispuesto su eje verticalmente. El mediastino (Cuerpo de Highmore) es central y muy sutil, razón por la cual los lóbulos testiculares no son bien visibles.

En el carnero adulto el tamaño medio es de unos 10 cm. de largo.

El tejido testicular normal es de un color blanco amarillento.

c) Epidídimo

Está muy desarrollado en el carnero.

La cabeza de éste es comparable a la sección de un ovoide y ocupa la extremidad superior del testículo. Continuándose con el cuerpo, se coloca un poco lateralmente.

El cuerpo con forma de cilindro aplanado recorre lateralmente el borde posterior del testículo y en el extremo inferior de éste, se continúa con la cola.

La cola está muy desarrollada y semeja la sección de un ovoide con la base aplicada a la extremidad inferior del testículo. Da nacimiento al conducto deferente.

d) Conducto deferente

El conducto deferente, muy sutil en los carneros, se origina de la cola del epidídimo y comienza con un trayecto tortuoso. Luego se hace recto, recorre el borde posterior del cordón espermático y luego se dirige internamente, colocándose lateralmente de la vejiga, donde presenta una ampolla.

e) Cordón espermático

Comienza en el anillo inguinal profundo y termina en el testículo. Formado por la arteria y vena testicular, linfáticos, plexo nervioso; conducto, arteria y vena deferentes, músculo cremáster y capa visceral de la túnica vaginal.

f) Vesículas seminales

Están representadas por órganos de gruesas paredes, eminentemente glandulares de forma lobulada y algo aplanada.

La base está dirigida hacia adelante y su cuerpo casi transversal formando un ángulo casi recto con la base. Al cuerpo de la vesícula sigue el conducto excretor, que se abre debajo de la ampolla.

g) Próstata

En el carnero, situada debajo del músculo uretral, no posee cuerpo, por lo que es suplido por una glándula diseminada.

h) Glándula bulbo uretral

Llamadas también de Cowper, son de forma oval y con un solo conducto excretor, que se abre en la uretra.

**GANGLIOS LINFATICOS DEL CARNERO
A TENER EN CUENTA EN LA REVISACIONç**

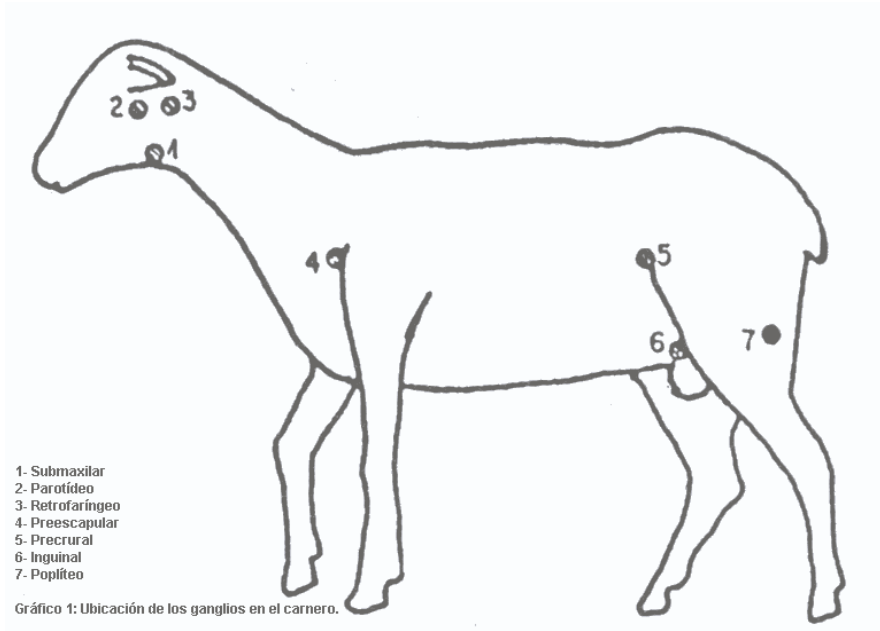
1 -Ganglios submaxilares

Están situados en el tejido graso de los ángulos de la mandíbula. Generalmente hay dos a cada lado.

2 -Ganglios parotídeos

Se encuentran ubicados entre el borde anterodorsal de la parótida y el músculo masetero.

Hay uno en cada lado y se encuentran cubiertos en parte por la glándula y en parte por grasa .



3- Ganglios retrofaríngeos

Situados posteriormente a la glándula parotídea. Pueden ser de 1 a 3 en cada lado.

4- Ganglios prescapulares

Situados en el borde anterior de la escápula a lo largo del borde anterior del músculo supra espinoso.

5- Ganglios precrurales o prefemorales

Se ubican sobre el borde anterior del músculo tensor de la fascia lata en los miembros posteriores.

6- Ganglios inguinales superficiales o escrotales

Se encuentran ubicados en el tejido adiposo de la parte pósteroexterna del cuello del escroto y dorsalmente del pene. Generalmente se presentan 2 a 3 ganglios.

7- Ganglios poplíteos

Situados a unos 2 ó 3 cm. de profundidad entre los músculos semitendinoso y bíceps femoral, cubiertos de grasa. Esta zona corresponde al borde posterior del miembro trasero.